



Centro
Cardiologico
Veterinario

Dott.ssa Christine Castelletto

Medico Veterinario DVM, Cardiologia del cane e del gatto
Presidente e Direttore Centro Cardiologico Veterinario CCV
Presidente "Hcm Research Project"
Direttore Servizio di Cardiologia, Clinica Veterinaria "Poggio Piccolo"
e-mail: dr.castelletto@cardiovet.it
segreteria@centrocardiologicoveterinario.it
sito internet: www.centrocardiologicoveterinario.it

DATA 8/3/2018

NOME PAZIENTE DIANAUTE

SPECIE CANE

DATA DI NASCITA 8-9-2016

ANAMNESI

MOTIVO RICHIESTA ESAME GRULL

QUALITA' ESAME

SEDAZIONE L

MEDICO VETERINARIO REFERENTE

PROPRIETARIO MONDIU

RAZZA L

SESSO F

PESO 35 kg

ESAME DELL'APPARATO CARDIOVASCOLARE

RR 25 atti/min

HR 130 bpm

MUCOSE norm

TRC 1 sec

SOFFIO /

GRADO PMI

TONI valv, nrm

ITTO norm

POLSO ARTERIOSO norm

POLSO VENOSO essent

CAMPI POLMONARI norm

ELETTROCARDIOGRAFIA

Frequenza cardiaca 130 bpm

Ritmo sinusale

P - durata 0.03 sec

- ampiezza 0.3 mV

P - R 0.1 sec

QRS - durata 0.03 sec

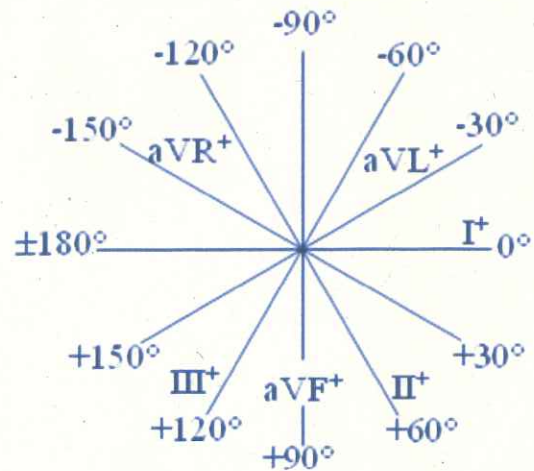
- ampiezza 2.2 mV

ST-T bell. la

QT 0.25 s

Asse +6°

Altri dati /



Diagnosi elettrocardiografica:

RITMO SINUSALE

PRESSIONE ARTERIOSA

SISTOLICA 130 mmHg

DIASTOLICA mmHg

MEDIA mmHg

ECOCARDIOGRAFIADOPPLER (2D, M-Mode, CW-PW-Color Doppler)

IVSd 0.87 cm

IVSs 1.08 cm

LVIDd 4.76 cm

LVIDs 3.25 cm

AS/Ao 1.08

LVPWd 0.77 cm

LVPWs 1.13 cm

EPSS 0.5 cm

EF 58 %

FS 31 %

Ao 2.3 cm

AS 2.60 cm

EDV _____

ESV _____

MITRALE

F.V.I. m
V. RIGURGITO 0.8 m/s
V. DI PICCO E m/s
V. DI PICCO A m/s
E/A
PHT s

TRICUSPIDE

F.V.I. m
V. RIGURGITO 0.78 m/s
P.TELESISTOLICA V.DX mmHg

AORTA

F.V.I. m
V. DI PICCO 1.2 m/s
V. MEDIA m/s
GRAD. MEDIO mmHg
GRAD. DI PICCO mmHg

POLMONARE

F.V.I. m
V. DI PICCO 1.3 m/s
V. MEDIA m/s
GRAD. MEDIO mmHg
GRAD. DI PICCO mmHg

CONCLUSIONI:

Ultrasuono ecocardiografico indicativo per dimensioni delle camere cardiache e concentricità cardiaca nell'ipertensione, nessun infarto miocardico.

TERAPIA:

PROSSIMO CONTROLLO:

se indicazione medica

Dr. Christine Castellitto